Münster.1933.№ 3a Med Diss.

Aus der Universitäts-Zahnklinik zu Münster (Westf.)
Direktor: Prof. Dr. R. Müller.

Beitrag zur Pulpaamputation unter besonderer Berücksichtigung der Röntgenkontrolle

Inaugural-Dissertation
zur Erlangung der zahnärztlichen Doktorwürde
einer hohen medizinischen Fakultät der
Westfälischen Wilhelms-Universität
zu Münster (Westf.)

vorgelegt von

Carolus Gelissen, Zahnarzt
aus Hengelo (O), Holland

1933

Druck: Heinrich Buschmann, Münster i. W., Drubbel 17-18

Referent: Professor Dr. Müller
Dekan: Professor Dr. Vogt

R. UNIV.
BIBLIOTHEEK
LEIDEN

„Gedruckt mit Genehmigung der Medizinischen Fakultät der Westfälischen Wilhelms-Universität zu Münster (Westf.)"

Meinen lieben Eltern
und meiner lieben Frau!

Beitrag zur Pulpaamputation unter besonderer Berücksichtigung der Röntgenkontrolle.

Geschichtlicher Ueberblick.

Bevor es eine wissenschaftlich begründete Ausbildung in der Zahnheilkunde gab, kam die Therapie der Zahnpulpa und der Wurzelhaut kaum in Frage.

Noch in der Zeit vor Fauchard 18) bestand die zahnärztliche Tätigkeit in der Behebung kosmetischer Schäden und in der Bekämpfung der Schmerzen, die wohl in den weitaus meisten Fällen mit der Entfernung des schuldigen Zahnes endigte.

Die Entwicklung der Zahnheilkunde zur Wissenschaft setzte erst im Jahre 1728 ein, als Fauchard mit seinem epochemachenden Werk „Le Chirurgien Dentiste" an die Oeffentlichkeit trat. Ein weiterer Baustein zum Gebäude der zahnärztlichen Forschung wurde 1756 durch Ph. Pfaff 18) in seiner „Abhandlung von den Zähnen des menschlichen Körpers und deren Krankheiten", in der er im Abschnitt „Anatomie und Physiologie der Zähne" besonders auf die Bedeutung von Pulpa und Wurzelhaut hinwies, hinzugefügt. John Hunter 18) ist als dritter Bahnbrecher für eine wissenschaftliche Zahnheilkunde zu nennen: er war es, der in seiner „Natural history of the teeth and their diseases" die Entfernung der erkrankten Pulpa als Vorbedingung für die Gesundheit des Zahnes und des Menschen bezeichnete. Ein weiter mühsamer Weg, den Forscher wie Harris und Eduard Albrecht gegangen sind, mußte noch zurückgelegt werden, bis auf Grund wissenschaftlicher Vorstellung von der Pathologie der Pulpa die Methode der Amputation geübt wurde. Adolf Witzel (1874) fällt das Verdienst zu, einen früheren Gedanken von Chase, welcher darin bestand, daß er bei einer erkrankten Pulpa die Krone entfernte, wissenschaftlich und vor allem praktisch zu einer recht brauchbaren Operationsmethode auszugestalten. Mit Witzel haben Bönnecken und M. Roy die Methode der Pulpaamputation systematisch ausgebaut. Mit den Namen

der beiden letzten Forscher befinden wir uns in der Gegenwart, in der noch immer über das Für und Wider der Pulpaamputation gestritten wird und wobei das letzte Wort noch nicht gesprochen ist. Besonders die Lehre von der fokalen Infektion, die in der Nachkriegszeit aus Amerika zu uns drang, hat dem Problem der Pulpaamputation erhöhte Aufmerksamkeit geschenkt.

Amputation oder Exstirpation?

Seitdem wir in der Zahnheilkunde das Problem der Wurzelbehandlung haben, stehen sich die Ansichten, ob die Exstirpation oder die Amputation vorzuziehen sei, einander gegenüber. Ein Blick auf die umfangreiche Literatur beweist uns dieses: während die einen streng an der Exstirpation festhalten, gibt es eine große Anzahl Forscher, die sich für die Amputationsmethode aussprechen. Wieder andere beschreiten den Mittelweg und entscheiden sich, je nach der Indikation, sowohl für die Exstirpation als auch für die Amputation. Die Zahl der Autoren, die noch auf dem starren Standpunkt verharren, daß in jedem Falle alles, was an Pulpagewebe technisch erreichbar ist, zu entfernen sei (Prinz, Rhein), verringert sich mehr und mehr. Die strengsten Anhänger der Exstirpation (Coolidge, Thoma) gehen zwar noch weiter und sehen den besten Erfolg in einer gewaltsamen Aufbereitung des Kanalsystems über die Regio ramificationis hinaus in die apikale Wurzelhaut hinein; als wichtige Hilfsmittel dienen dabei Wurzelkanalbohrer und starke kalkauflösende Säuren.

Die Streitfrage, ob Exstirpation oder Amputation zu wählen sei, ist in neuerer Zeit durch die Arbeiten der Schweizer Schule zu lösen versucht worden. Eine Reihe von Forschern hat sich der Amputationsmethode zugewandt und durch experimentelle Untersuchungen den Boden für eine wissenschaftliche Fundierung dieser Methode geschaffen. Preiswerk und Gysi untersuchten bei ihren Versuchen die Einwirkung der angewandten Medikamente auf die nekrotischen Pulpareste, durch bakteriologische und histologische Untersuchungen von Preiswerk und Bönnecken wurde die Pulpaamputation auf eine neue Grundlage gestellt.

In neuerer Zeit erschien eine wertvolle experimentelle Arbeit Meyers 9), die sich mit den Fragen des Verhaltens der nekrotischen mumifizierten Pulpa zum angrenzenden periodontalen Gewebe unter Verwendung von Triopaste nach Gysi be-

faßte. Es konnte von Meyer im Tierexperiment nachgewiesen werden, daß die nekrobiotische Zone am Foramen apicale das Bild eines Heilungsvorganges mit resultierender bindegewebiger Narbe zeigte, daß das periodontale Bindegewebe in das Foramen apicale einwächst und an die Wurzelkanalwand Zement anlagert. Die bakteriologische Untersuchung der nekrotisierten Pulpastümpfe zeigte sterile Befunde. Es gelang dann O. Müller bei histologischen und bakteriologischen Untersuchungen von amputierten menschlichen Pulpen nachzuweisen, daß sich beim Menschen dieselben Vorgänge, wie sie Meyer im Tierexperiment nachgewiesen, abspielen.

Lutz 13) unterzog an einem großen Material diese Befunde der Heilungsvorgänge am Foramen apicale der Nachprüfung und konnte feststellen, daß Zähne mit Pulpen von 1-6 jähriger Mumifikationsdauer regelmäßig das Einwandern von periodontalem Bindegewebe ins Foramen apicale zeigen, daß die nekrotisierte Pulpa von diesem Gewebe abgebaut wird und an die zum Teil resorbierten Wurzelkanälwände neuer innerer Zement angelagert wird. Diese Anlagerung des Zementes führt endlich zum Verschluß des Wurzelloches und der seitlichen Verzweigungen.

Ebenso gelang es Weber diese innere Zementbildung, sowie die dystrophische Verkalkung der autolytisch zerfallenden Pulpa und der Bindegewebszellen nachzuweisen. Lutz konnte dann die Feststellung machen, daß das Mumifikationsmittel (Triopaste) noch nach 6 jähriger Dauer in der Pulpakammer chemisch den Formaldehydnachweis zeigte und als ausreichendes Dauerantiseptikum anzusehen sei. Auch in bakteriologischer Hinsicht zeigten seine Untersuchungen, daß die amputierten Pulpen noch nach 6 Jahren vollständig steril waren.

Ist denn überhaupt eine vollkommene Exstirpation möglich? An die Möglichkeit, dieses Ziel zu erreichen, konnten wir glauben, so lange wir unter Pulpa nur „Die Verschlingungen eines Nerven, einer Arterie und einer Vene" verstanden, „welche die Zahn- oder Pulpahöhle des Zahns als weiches nervenreiches Organ einnehmen", solange wir von den zahlreichen, besonders in der Regio apicalis auftretenden, in Nebenkanälchen des Cavum verlaufenden Verästelungen der Pulpa keine oder nur sehr unvollkommene Begriffe hatten, und solange wir übersahen, daß es so starke Krümmungen und Knickungen der Wurzeln gibt, daß vom Munde aus kein noch so geschickter Operateur in diese technisch völlig unzulänglichen Pulpenkammerstrecken hineingelangen, geschweige denn etwas daraus entfernen kann.

In einer Reihe neuerer Arbeiten, die wir Forschern wie Preiswerk 16), Guido Fischer 6), Walter Heß 9), Wolfram Drake 4), Greve und Djerassi 3) zu danken haben, wird an Hand einwandfreier Präparate gezeigt, daß die Tomesschen Fasern direkte Fortsätze von Zellen der sog. „Pulpa" sind, daß also diese Pulpa sich durch das ganze Dentin hindurch, im Kronenteil des Zahnes bis unter den Schmelz, sogar bis in diesen hinein erstreckt. Auch im Bereich der Wurzel fanden sich gar nicht so selten Anastomosen mit der Wurzelhaut. Werkenthin 24) kommt auf Grund des oben Gesagten zu der Schlußfolgerung: „Eine Totalexstirpation oder kurz: eine Exstirpation der Pulpa ist nicht möglich."

O. Müller 14) ist der Ansicht, daß es in keinem Fall gelingt, die Pulpa auch nur scheinbar restlos zu entfernen. Wo dieses makroskopisch gelungen zu sein scheint, ergibt die mikroskopische Untersuchung in jedem Fall noch zurückgebliebenes Pulpagewebe. Der Ort der Abrißstelle der Pulpa ist ganz unbestimmt und unbestimmbar. Meist liegt sie an einer Wurzelkrümmung, oder sie wird durch die so oft auftretenden, sowohl freien wie adhärenten Dentikel beeinflußt. Sehr oft reißt die Pulpa dort ab, wo ein adhärenter Dentikel das Wurzelkanallumen verengt. Aus den Seitenkanälen des Wurzelkanals kann die Pulpa in keinem Falle extrahiert werden, sie zeigen alle vollen Inhalt von Pulpengewebe. Selbst das Ausräumen größerer Seitenkanäle in Apexnähe erweist sich als unmöglich. Ueberall dort, wo ein Seitenkanal abzweigt, befindet sich auch im Hauptkanal noch ein Teil Pulpagewebe und bedeckt die Umgebung der Abzweigungsstelle. Auch an der Kanalwand selbst haftet fast in jedem Falle noch Pulpagewebe.

Schlemmer 22), ein unbedingter Anhänger der Exstirpation, räumt ein, daß der Totalexstirpation der Pulpa praktisch Grenzen gezogen sind. Abgesehen von den Krümmungen und Knickungen der Wurzeln, sowie von den durch Dentikelbildung bedingten Passagehindernissen, gibt es auch gleichmäßig verengte und völlig obliterierte Kanäle. In der vorgeschrittenen Gebrauchsperiode der Zähne, sowie infolge von chemischen, mechanischen und thermischen Reizen durch Füllungsmaterialien wird das Lumen der Wurzelkanäle durch Dentinapposition enger und kann schließlich für die feinsten Sonden unpassierbar werden. Bei schon vor langer Zeit pulpatoten Zähnen kann der Verschluß dadurch zustande kommen, daß sich im Heilungsverlaufe nach der ersten Wurzelbehandlung sekundäres Zement an das Dentin des Wurzelkanals angelagert hat.

Nach Balters 1) ist eine restlose Exstirpation nur bei engem Foramen apicale möglich. Bei weitem Foramen apicale ist sie ganz willkürlich und stellt ein Trauma des apikalen Grenzbezirkes dar. Der Abriß muß so erfolgen, daß eine Pulpa-, nicht aber eine Periodontiumwunde entsteht, da sonst die Zementapposition am Apex verhindert wird und eine dauernde Resorption der Wurzelspitze veranlaßt würde.

Exstirpations- und Amputationsverfahren in Holland.

In meinem Vaterlande wird vorwiegend die Exstirpation geübt, erst in letzterer Zeit kommt das Amputationsverfahren methodisch mehr in Frage. Dieser Wandel vollzog sich, nachdem die Erkenntnis durchgedrungen war, daß in den weitaus meisten Fällen die Exstirpation eine tiefe Amputation darstellte, da die Ramifikationen am Apex für Nervnadeln nicht erreichbar waren. Des weiteren zeigte es sich, daß nach der Exstirpation eine artifizielle Infektion eintrat, die zusammen mit dem Trauma in kurzer Zeit unangenehme, akute Erscheinungen herbeiführte. Unter dem Einfluß der Frage der Fokalinfektion wurde dieser artifiziellen Infektionsgefahr erhöhte Aufmerksamkeit geschenkt. Während meiner Studienzeit in Utrecht, in der ausschließlich exstirpiert wurde, kamen verhältnismäßig oft unangenehme periapikale Erscheinungen zur Beobachtung. Dieselben Beobachtungen wurden in Deutschland, in der Schweiz und in Amerika gemacht.

Daher habe ich vor 5 Jahren den Versuch unternommen, in meiner Praxis das Amputationsverfahren anzuwenden; die bedeutend besseren Resultate gegenüber der Exstirpationsmethode sollen in dieser Arbeit niedergelegt werden.

Was verstehen wir unter Pulpaamputation?

Adolf Witzel 26), der Begründer der antiseptischen Wurzelbehandlung, charakterisierte diese Methode folgendermaßen in seinem Kompendium: „Unter Pulpaamputation versteht man diejenige Operation an Mahlzähnen, bei welcher die tags zuvor mit Arsenpaste cauterisierte Pulpakrone mit scharfen, runden oder ovalen Bohrern aus der weit eröffneten Pulpakammer antiseptisch überkappt werden."

Nach Heß 10) verstehen wir unter der Pulpaamputation „die Entfernung der nekrotisierten Pulpa aus der Pulpakammer und die bewußte Zurücklassung der nekrotisierten Wurzelpulpen, mit dem Zwecke, dieselben durch medikamentöse Ueberdeckung so zu beeinflussen, daß sie als sterile, das Periodontium nicht schä-

digende Wurzelfüllung im Zahn verbleiben, und den Ablauf des Heilungsprozesses am Foramen apicale ohne Störung vor sich gehen lassen.

Die verschiedenen Methoden der Amputation.

Nach Praeger 17) haben wir nur 2 Hauptmethoden der Pulpenamputation zu unterscheiden: die Amputation der Kronenpulpa mit Zurücklassung der lebenden Pulpa und die Amputation der Kronenpulpa mit Zurücklassung primär nekrotisierter Stümpfe.

Die Anwendung der ersten bereits von Witzel inaugurierten Methode besteht darin, daß man nur die Kronenpulpa entfernt und die Wurzelpulpen unter einem Antiseptikum leben läßt. Das Leben der Wurzelpulpen ist jedoch nicht von Dauer, da sie meistens der Atrophie, öfter wohl der Nekrobiose anheimfallen.

Adolf Witzel wollte somit künstlich die erkrankte bezw. kauterisierte Partie entfernen und den Stumpf nach antiseptischer Vorbehandlung am Leben erhalten. Zur Kronenpulpakauterisation verwandte er Arsen; die Kronenpulpa wurde mit Exkavatoren unter starker Ueberschwemmung mit Kreosotlösung herausgeschnitten, dann der Stumpf mit Phenolzement abgedeckt. Seine Ansicht, daß die Pulpa weiterleben könne und konsekutiv verkalke, ließ er später fallen.

Auch G. Preiswerk kam in seinem Werk bereits 1901 zu dem Schlusse, daß die Lebenderhaltung der Pulpenstümpfe nicht möglich sei.

G. Fischer zog 1908 die selbstverständliche Konsequenz der Vermeidung des Arsens und arbeitete unter Anästhesie; nachdem er jedoch eine vierjährige Erfahrung gesammelt hatte, mußte er einsehen, daß auch seiner Methode die Lebenderhaltung der Pulpa nicht gelingen konnte.

Als den einzigen Vertreter der Ueberkappung lebend zu erhaltender Pulpen müssen wir Arkövy ansehen, der sich zeitlebens warm für diese Methode der „Zikratisation" ausgesprochen hat.

In den letzten Jahren wurde erneut — diesmal von amerikanischer Seite aus — die Ueberkappung des lebenden Pulpenstumpfes empfohlen.

W. C. Davis nahm 1920 das Prinzip — nicht die Methodik — wieder auf. Seine Methode, die sogenannte Pulpektomie, besteht nach Wirz in der Amputation der Pulpa an ir-

gend einem Punkte zwischen Kammerboden und Apex. Die restierende Pulpa, welche bei dieser Methode nicht devitalisiert wird, da das Arsen die Wurzelhaut aufs schwerste schädigen soll, wird mit einem antiseptischen Verband in Form einer neutralen Paste bedeckt, wodurch sie lebend bleiben soll.

Die zweite Methode besteht in der Abtötung der ganzen Pulpa mit darauf folgender Verlederung der toten Pulpa mit Formalin. Sie wird zur Zeit allgemein, von ganz wenigen Ausnahmen abgesehen, durchgeführt. Die Technik dieser Methode, die im wesentlichen von den verschiedenen Autoren gleich ausgeführt wird, soll hier näher beschrieben werden.

Nach Walkhoff 23) wird die Ausführung der Pulpaamputation folgendermaßen vorgenommen. „Nachdem durch eine Arseneinlage, welche nicht länger als 24 Stunden gewirkt haben soll, die Kronenpulpa abgeätzt ist, wird zunächst die kariöse Höhle trockengelegt und aufs sorgfältigste von allen erweichten und pigmentierten Massen befreit. Auch die Formgebung der Höhle für die später aufzunehmende Füllung wird vollständig durchgeführt. Man überschwemmt darauf die Höhle mit einem Tropfen reiner Karbolsäure, Clorphenol, Trikresolformalin oder sonst einem Desinfizienz und bohrt nun die Kronenpulpakammer mit einem verhältnismäßig großen Rosenbohrer auf. Höhlungen, die von der Kaufläche zu erreichen sind, werden so formiert, daß man die ganze Decke der Pulpakammer fortnimmt, damit man die gesamte Kronenpulpa entfernen kann. Was vom Pulpagewebe nicht ohne weiteres durch den Rosenbohrer erreicht wird, muß mit Pulpaexstirpatoren entfernt werden.

Etwaige noch vorhandene Empfindlichkeit bei der Operation der Entfernung der Pulpa bekämpft man evtl. durch Clorphenol, in welchem Kokain bis zur Sättigung gelöst ist. Man kann dabei die sogenannte Druckanästhesie anwenden, indem man das Anästhetikum mit einem passenden Stückchen Weichgummi auf die Pulpastümpfe preßt. Nur selten wird man bei regelrechter vorangegangener Arseneinlage letztere zum zweiten Male anwenden müssen. Nach Fortnahme der Kronenpulpa liegen die leicht blutenden Wurzelpulpastümpfe als rote fleischige Punkte zutage. Eine Blutung aus derselben wird evtl. durch eine momentane Einlage mit konzentriertem Chlorphenol gestillt. Steht die Blutung, so folgt unmittelbar darüber die Deckpastenfüllung."

Als Deckpastenfüllung gebraucht Walkhoff seine Chlorphenol Kampfer-Jodoform-Thymolpaste, mit der er in nicht sehr dicker Schicht die Wurzelstümpfe ausdeckt. Die Paste

wird durch innigstes Zusammentreiben von 10 Teilen Jodoform, 5 Teilen Zinkoxyd, 1 Teil Thymol mit Chlorphenolkampferlösung hergestellt. Die Einführung erfolgt, indem man eine genügende Menge mit einem flachen keilförmigen Exkavator oder mit einem sterilen Stückchen Wundschwamm in der Pinzette aufnimmt und auf die Pulpastümpfe drückt, sodaß dieselben natürlich vollständig von der Paste bedeckt sind. Nach sorgfältigster Wegnahme etwaigen Ueberschusses an den Wänden der Pulpakammer wird eine Zwischenlage von Phosphatzement in einer Stärke angebracht, daß die Deckfüllung auf das sauberste gelegt und dabei mit genügendem Halt ausgeführt werden kann. Durch eine möglichst dicke Zementzwischenschicht wird am besten eine Infektion von außen verhindert.

„Denn", so schließt Walkhoff, „je weiter die äußere Infektionsquelle — nämlich die Mundhöhle — von den zurückgelassenen Pulparesten entfernt liegt, also je dicker eine selbst undurchdringliche anorganische Restauration des verloren gegangenen Gewebes erfolgt, um so sicherer sind die dauernden Erfolge".

Bönnecken 22), ein hervorragender Autor über die Pulpaamputation, wünscht bei jeder Pulpaamputation die Anwendung des Cofferdams ausgeführt zu sehen. Nach dem Herausbohren der Kronenpulpa überschwemmt er die leere Pulpakammer mit 40%igem Formalin. Dieses Formalinbad läßt er 2 bis 3 Minuten wirken und füllt dann die ganze Pulpakammer mit einer möglichst großen Menge einer Formol-Thymolpaste aus. Diese Paste setzt sich folgendermaßen zusammen:

Rp. Cocaini muriat.
Thymoli ca. 1,0
misce exactissime terendo
adde Formalini (40 %) 1,0
Vaselini alb. americ. 3,0
Zinc. oxyd. puriss. 7,0 M. f. pasta.

Sehr häufig wird beim Amputationsverfahren auch die Paste von Gysi angewandt, die unter dem Namen „Triopaste" bekannt ist. Sie besteht aus:

Trikresol 10 ccm,
Kreolin 20 ccm.
Glyzerin 4 ccm,
Trioxymethylen 20 g.,
Zinkoxyd 60 g.

Der Vertreter der Schweizer Schule, Oskar Müllen 14), wendet das nachfolgende Amputationsverfahren an:

Nach Säuberung der Kavität und der Entfernung alles kariösen Dentins wird erstere zwecks bequemer Eröffnung der Pulpa und Aufnahme der späteren Füllung erweitert. Hierauf wird die Pulpakammer eröffnet und das ganze Dach der Pulpakammer weggeschnitten. Es folgt die Wegnahme der ganzen Kronenpulpa, die mit großen Rosenbohrern vorgenommen wird. Die Eingänge aller Wurzelkanäle müssen eingesehen werden können, sind jedoch nicht zu sondieren. Bei dieser Präparation ist der Warmwasserstrahl öfter anzuwenden. Daurauf wird die Pulpakammer mit einem entsprechend großen, mit Phenol getränkten Wattebäuschchen beschickt. Darüber wird ein größeres, mit $H_2 O_2$ getränktes Bäuschchen gegeben, das die ganze Kavität ausfüllt.

Die Präparation der Triopaste geschieht auf folgende Weise: Triopaste, Zinkoxyd, geglühte Asbestwatte werden zu einer kittähnlichen Paste von der Größe der Pulpakammer vermischt.

Nach Anlegen von Cofferdam werden die unter Cofferdam gelegten Zähne und deren Umgebung mit mehrmals zu applizierendem $H_2 O_2$ und absolutem Alkohol + Jodtinktur desinfiziert. Das mit $H_2 O_2$ getränkte Wattebäuschchen wird weggenommen. Hierauf erfolgt die Wegnahme des mit Phenol getränkten Bäuschchens, an dessen Stelle sofort die präparierte Triopaste gebracht wird. Letztere muß leicht angedrückt werden, damit die Pulpastümpfe sicher bedeckt sind. Mit einem Chloroformwattebäuschchen kann ein etwaiger Ueberschuß und eine Verunreinigung der Kavität entfernt werden.

Zum Schluß wird die Triopaste mit Kalxine oder einem anderen schnellhärtenden Zement überdeckt.

Indikation und Kontraindikation für die Pulpaamputation.

Der Erfolg einer Pulpaamputation ist in den meisten Fällen abhängig von einer genauen Indikationsstellung. Die meisten Autoren gehen in der Beurteilung der Indikationen bezw. Kontraindikationen einig, doch lassen sich einige Forscher von gegenteiligen Ansichten leiten, wodurch eine gewisse Unsicherheit in das Problem der Pulpaamputation getragen wird. Walkhoff ist der Meinung, daß die Indikation sich streng nach dem anatomischen und pathologischen Zustande der Pulpa zu richten habe. Mit sicherem Erfolg kann sie angewandt werden, wenn die Pulpa nur eine partielle

Entzündung zeigt, während dieselbe bei einer totalen Entzündung mindestens zweifelhaft ist, weil die Gewebsveränderungen oft schon zu umfangreich sind. Bei Milchzähnen, deren Wurzeln teilweise schon in der Resorption begriffen sind, sowie bei bleibenden Zähnen, welche bei jugendlichen Personen noch keine abgeschlossene Wurzel haben, wird man gern zur Pulpaamputation greifen.

Bönnecken 15) will die Amputationsmethode in allen Fällen, wo noch keine Wärmeschmerzen aufgetreten sind, angewandt wissen.

Preiswerk 15) hält die Amputation für Pulpitis partialis, wenn es sich um kranke Patienten, um Milchzähne und um Mangel an Zeit handelt, indiziert.

R. Kronfeld 15), einer der extremsten Anhänger der Amputationsmethode, amputiert auch total entzündete Pulpen, nur bei Nekrose der Pulpa soll ausgeräumt werden. „Die beste Wurzelfüllung ist wohl die konservierte Wurzelpulpa".

Nach Adloff, einem Schüler Witzels, ist die Amputation der partiellen Pulpitis vorbehalten.

Lutz kommt in seiner Arbeit zu dem Ergebnis: „Indiziert ist die Pulpaamputation bei gesunden Pulpen, die aus irgend einem Grunde devitalisiert werden müssen, des ferneren bei hyperämischen, partiell oder total entzündeten Pulpen. Alle übrigen Pulpitiden sind kontraindiziert".

Nach Fiebig 5) erstreckt sich der Indikationsbereich „auf die Molaren bei Pulpitiden, die nicht auf das Periodontium übergegriffen haben, d. h. gründliche Untersuchung und Diagnosestellung sind Grundbedingung".

Scheer stimmt der Amputation zu:

1. wenn nach Entfernung des Pulpendaches ein gut erhaltener Pulpenkopf sichtbar wird, also bei Grenzfällen, wo die Erhaltung der Pulpa nicht mehr möglich war;
2. bei partiellen Pulpitiden;
3. bei Milchzähnen, bei denen die Wurzelresorption bereits begonnen hat;
4. bei bleibenden Zähnen, deren Wurzeln noch nicht ausgebildet sind;
5. bei Leukämie.

Zu einer sehr kritischen Betrachtung der Indikationsstellung bei der Pulpaamputation gelangt Schlemmer: „Für die Pulpaamputation fehlt uns vor allem die Sicherheit in der Indikationsstellung, weil wir nicht immer imstande sind, den Grad und die Ausbreitung der entzündlichen Veränderung der

Pulpa von vornherein klinisch zu beurteilen und weil wir nicht wissen, wieweit pathogene Keime in die Wurzelpulpa vorgedrungen sind. Wir müssen uns aber darüber im klaren sein, daß kein Desinfektionsmittel existiert, welches imstande wäre, in verhältnismäßig kleiner Quantität in die Pulpakammer eingelegt, mit Sicherheit und auf die Dauer pathogene Keime im apikalen Pulpaanteil unschädlich zu machen. Schon die Tatsache, daß für die Amputationsmethode Pulpen mit septischer Infektion höheren Grades ausgeschlossen werden, beweist, daß die sterilisierende Wirkung der Medikamente und die Permeabilität des den Wurzelkanal ausfüllenden Gewebes oder der Detritusmassen eine beschränkte ist. Je enger und länger der Wurzelkanal ist, je größer die Menge und Virulenz der septischen Infektionsstoffe und je geringer der Raum für das antiseptische Depot am Wurzelkanaleingang, desto unzuverlässiger wird der Erfolg einer Ferndesinfektion sein".

Roy 19) wendet seine Methode der Pulpaamputation mit gleichzeitiger Konservierung der Wurzelpulpen nur bei Zähnen mit lebender Pulpa an.

Hierbei ist sowohl auf die anatomischen als auch pathologischen Zustände Rücksicht zu nehmen; anatomisch insofern, als man die Methode stets bei unteren und oberen Molaren und in allen Fällen dann anwenden kann, wenn die Pulpa entzündet oder nicht — noch lebt und die Pulpakammer noch vollkommen ausgefüllt ist.

Die Kondraindikation für die Pulpaamputation.

Nach Walkhoff 23) ist die Pulpaamputation kontraindiziert, wenn wir — „wie bei vielen total entzündeten Pulpen — schon eine periostale Reizung feststellen können". So sicher die Operation bei einer akuten partiellen Pulpaentzündung ist, so muß sie bei chronisch entzündeten Pulpen als zweifelhaft gelten, weil wir nicht für diese die Ausdehnung des pathologisch veränderten Gewebes diagnostisch festzustellen vermögen".

G. Preiswerk 16) hält die Amputation nicht für angezeigt, wo der anatomische Bau der Wurzelkanäle und Zeit und Umstände die Exstirpation erlauben; ferner bei Pulpitis gangränosa und purulenta totalis.

Nach Scheer ist die Pulpaamputation bei allen totalen Entzündungen der Pulpa kontraindiziert.

Wir müssen uns jetzt die Frage vorlegen, welche pathobiologischen Prozesse spielen sich nach der Pulpaamputation im Periapex ab und was bezweckten die Autoren mit der Ampu-

tation der vorher nekrotisierten Pulpa? Die Wurzelpulpa soll als antiseptische natürliche Wurzelfüllung den Zugang zur Wurzelhaut für Infektionskeime unmöglich machen.

Schon A. Witzel 7), der Vertreter der Methode, hat sich die Frage vorgelegt, welches das Schicksal der amputierten und mit Medikamenten imprägnierten Wurzeln wird. Zuerst hatte er an ihr Lebenbleiben geglaubt, bis er sich später, 1886, von dem Zugrundegehen der Reste überzeugen mußte. Diese nekrotischen Reste sollen als antiseptische Gewebsfaden reaktionslos liegenbleiben; zu dieser Anschauung kam Witzel allerdings aus rein theoretischen Ueberlegungen und Beobachtungen. Jahrzehntelang war man sich über das Schicksal der Pulpenreste im unklaren, bis im Jahre 1917 auf Veranlassung von Heß exakte Untersuchungen in dieser Hinsicht unternommen wurden.

Nach Hellner 8) sind die Auffassungen über das Schicksal der zurückgebliebenen Pulpareste und die biologischen Prozesse, die sich nach vorgenommener Amputation abspielen, geteilt, und zwar je nach der Art, in der die Amputation gemacht wurde. Bei Siegmund und Weber finden wir hierüber folgendes: „Es ist ganz gleichgültig, ob die Pulpa unter der Wirkung eines Devitalisationsmittels oder unter Infiltrationsanästhesie entfernt wird, stets stellen die zurückbleibenden nekrotischen oder in Nekrose übergehenden Gewebsreste einen Abbauherd dar, auf den das lebende Bindegewebe der Umgebung mit (klinisch meist symptomlosen) Entzündungserscheinungen reagiert. Das weitere Schicksal der Pulpenreste ist folgendes: der fernerhin von ihnen auf das Parodontium ausgeübte Reiz hält die Reaktionsfähigkeit des Parodontalgewebes wach, die Entzündung besteht weiter und führt unter Bildung eines zellreichen Bindegewebes zu Resorptionen am Zement und am Dentin. Jetzt dringt junges Bindegewebe in den Kanal ein und bringt die Nekrose zur Aufsaugung. Nach Ablauf von Monaten ist dann das Kanalende, soweit es von der Wurzelfüllung freigelassen wird, von einem mehr oder weniger zellreichen Bindegewebe ausgefüllt und es beginnt an den Wänden des Kanals die Ablagerung von sekundärem Zement: An den Resorptionsprozeß hat sich der Reparationsprozeß angeschlossen".

Nach Rebel 7) ist für den Wert der Methode die Gesetzmäßigkeit im Eintreten der notwendigen Voraussetzungen entscheidend. Die Grundlage zu solchen Voraussetzungen ist, abgesehen von der auf partiell erkrankten Pulpen beschränkten Indikation und einer sachgemäßen Technik, in der Forderung enthalten, daß das zurückbleibende nekrotisierte und mit Medikamenten imprägnierte Pulpengewebe auf die apikal-parodon-

talen Gewebszonen keinen krankhaft reizenden, entzündungserregenden Einfluß ausübt, sondern einen physiologischen Anreiz im Sinne der Organisation nekrotischer oder blander Massen mit dem Endziel der Verknöcherung. Diese gewebliche Umwandlung soll zu einem knöchernen Verschluß der Foramina apicalia führen bezw. in einer Ausfüllung der Wurzelkanäle mit Kalkgewebe (passiver oder aktiver Herkunft) bestehen. Eine solche ohne entzündliche Prozesse (Demarkation), ohne septische Erweichung und nicht eitrig verlaufende Umwandlung setzt aber voraus, daß jeder toxische und krankmachende Reiz auf das die Umwandlung bewirkende Gewebe (die apikale Wurzelhaut) ausgeschaltet wird. Daraus läßt sich ohne weiteres die Forderung erheben, daß zunächst zur Bedingung gemacht wird, daß die Wurzelpulpen, soweit sie zurückbleiben, nicht primär infiziert waren und auch nicht sekundär beim operativen Eingriff infiziert wurden; es ist weiterhin jeder die Gewebswucherung (Granulationswucherung) hemmende Reiz von Medikamenten zu vermeiden, schließlich muß für ein weitgehendes Ausschalten von traumatischen Reizen Sorge getragen werden. Aus allem diesem ergibt sich die entscheidende Bedeutung des Krankheitszustandes im Augenblick der Ueberkappung und der Art des Medikamentes oder des Medikamentengemisches. Eine strenge Indikation im Sinne von Preiswerk, Bönnecken und Adloff ist notwendig, wobei man sich klar sein muß, daß bei der Art unserer Diagnostik Irrtümer sehr leicht unterlaufen können, und auch die Schädigung des periapikalen Gewebes durch die verwandten Medikamente in Betracht zu ziehen ist. Eine günstige Gesamtreaktionslage des betreffenden Individuums hat auch als eine selbstverständliche Voraussetzung zu gelten.

Was liegt uns an Publikationen über die Erfolge bei der Anwendung der Amputationsmethode vor?

Statistische Erhebungen von Bönnecken 18), dem Vorkämpfer auf dem Gebiet der Amputationsmethode, ergaben für die Amputation 0,5 Proz., für die Exstirpation 2,4 Proz. Mißerfolge. Zu einem gleich günstigen Prozentsatz (1 Proz.) kommt R. Kronfeld 18).

O. Müller 18) fand bei 135 nach der Exstirpationsmethode behandelten Zähnen 59,8 Proz. Mißerfolge, bei 56 nach dem Amputationsverfahren behandelten 26,8 Proz. Mißerfolge. Die Untersuchungen W. Brühlmann 2) ergaben bei 2700 nach dem Exstirpationsverfahren behandelten Zähnen 38 Proz. Mißerfolge, bei 540 nach dem Amputationsverfahren behandelten Zähnen 15 Prozent Mißerfolge.

Köpke 11), der 100 nach der Amputationsmethode behandelte Zähne einer röntgenologischen Nachkontrolle unterzog, fand bei 77 Prozent der behandelten Zähne ein positives Ergebnis.

Dieser überraschend günstige Ausgang wird von den Anhängern des Amputationsverfahrens im wesentlichen mit der Vermeidung eines Traumas der apikalen Gegend in Zusammenhang gebracht. So sagt z. B. Bönnecken 9): „Das Geniale der Witzelschen Methode liegt in der Vermeidung jeden Traumas in der Regio apicalis, in der Erhaltung der Gewebskontinuität an der Wurzelspitze, mit anderen Worten in der Verlegung des Operationsfeldes von der Wurzelspitze in die Pulpakammer."

Die in meiner Privatpraxis ausgeführte Methode der Pulpaamputation ist folgende: Die Abätzung der Pulpa wird durch eine Einlage von Causticin-Woelm (schwarz) dem Eugenol zugesetzt ist, vorgenommen, worauf die Einlage durch Fletscher verschlossen wird.

Nach 2—3 tägiger Dauer der Arseneinlage werden alle kariösen Massen entfernt und die Cavität für die endgültige Füllung vorbereitet. Nach exakter Präparierung der Cavität wird das Pulpenkavum eröffnet und zur Verlederung der Pulpa eine Einlage von Trikresolformalin gemacht.

Der Abschluß erfolgt wiederum mit Fletscher. Liegedauer der Einlage 5 Tage.

In der dritten Sitzung wird die Kronenpulpa mit scharfen Rosenbohrern soweit entfernt, daß die Kanaleingänge eingesehen werden können. Die Kanäle werden jedoch nicht sondiert. Die restierenden Pulpastümpfe und der Boden des Pulpenkavums werden nun mit einer Jodoformpaste bedeckt, und die Paste wird mit Wundschwamm leicht angedrückt. Ueber die Paste kommt eine möglichst dicke Zwischenlage von Phosphatzement und darauf die endgültige Füllung.

Das Untersuchungsmaterial betrifft Zähne, die nach der angegebenen Methode behandelt worden sind. Eine Reihe von Patienten, die zur röntgenologischen Nachprüfung gebeten wurden, haben sich leider nicht eingefunden. Es verblieb jedoch ein Zahnmaterial von 100 Zähnen. Die Röntgenkontrolle wurde vorgenommen bei Zähnen mit einer Mumifikationsdauer von 1—5 Jahren. In der folgenden Tabelle sind die Zähne, die keinerlei Veränderungen zeigen, mit einem +, die Fälle, welche keinen genauen Aufschluß ergeben, mit ±, und diejenigen die irgendwelche Veränderung des periapikalen Gewebes oder des Periodontalraumes zeigen, mit — bezeichnet.

Eigene Untersuchungen.

Nr.	Alter am Tage der Röntgenkontrolle	Zahn	Mumifikationsdauer nach Jahren	Röntgenbefund
1	8	6. u. l.	2	+
2	16	4. o. r.	4	+
3a	18	6. o. r.	$3\frac{1}{2}$	+
3b	18	7. o. r.	4	+
4	16	7. u. l.	$3\frac{3}{4}$	+
5	24	6. u. r.	$3\frac{1}{2}$	+
6	26	7. u. r.	$3\frac{1}{2}$	+
7	37	8. u. l.	$2\frac{3}{4}$	+
8	30	5. o. l.	$3\frac{1}{2}$	+
9	28	7. u. r.	3	+
10	14	5. o. r.	$2\frac{1}{2}$	+
11	15	6. u. r.	$3\frac{1}{2}$	+
12	28	7. o. l.	3	—
13	20	5. o. r.	3	+
14	$7\frac{1}{2}$	6. u. l.	$1\frac{1}{2}$	+—
15	29	5. o. l.	$3\frac{1}{4}$	+
16	20	4. u. r.	$2\frac{1}{4}$	+
17	24	5. o. r.	5	—
18	30	5. o. l.	$3\frac{3}{4}$	+
19	9	6. u. r.	$2\frac{1}{2}$	+
20a	22	6. u. l.	$2\frac{3}{4}$	+
20b	22	5. u. l.	3	+
21	34	6. u. r.	$3\frac{1}{4}$	+
22	20	4. o. l.	$1\frac{1}{2}$	+
23	41	4. u. l.	3	+
24	19	5. o. l.	$2\frac{3}{4}$	+—
25	17	6. o. r.	$2\frac{1}{4}$	+
26	21	6. u. l.	$4\frac{1}{2}$	+
27	8	6. u. r.	2	+
28	20	7. u. r.	$2\frac{3}{4}$	+
29	18	6. o. r.	$3\frac{3}{4}$	+
30	18	6. u. l.	$2\frac{3}{4}$	—
31a	17	4. o. l.	3	+
31b	17	5. o. l.	$4\frac{1}{2}$	+
31c	17	6. o. l.	$3\frac{1}{4}$	+
32	18	7. u. r.	$1\frac{1}{2}$	+
33	19	6. o. r.	$1\frac{1}{2}$	+
34	22	6. u. r.	2	+
35	20	6. u. r.	$1\frac{3}{4}$	—
36a	30	5. u. r.	$2\frac{1}{2}$	—

Nr.	Alter am Tage der Röntgenkontrolle	Zahn	Mumifikationsdauer nach Jahren	Röntgenbefund
36b	30	6. u. r.	3	+
37	28	5. o. l.	2	+
38	12	6. u. r.	2 1/4	+
39	22	7. u. l.	1 3/4	+
40a	25	5. o. r.	3	—
40b	25	6. o. r.	2	+
41	26	8. o. r.	2 3/4	+
42	54	7. o. l.	4	+
43	40	7. o. l.	3	+
44	13	7. u. r.	2	+—
45	16	6. o. l.	3 1/4	+
46	10	6. u. r.	2 1/4	+—
47	22	6. u. l.	4	+
48	12	6. u. l.	2	+
49	34	6. o. r.	3 1/4	+
50	45	6. u. l.	2 3/4	+
51	49	6. u. l.	3	+
52	18	6. u. r.	2 3/4	+
52a	30	4. o. l.	2 1/2	+
53	30	6. o. l.	3 1/4	+
54	29	5. o. r.	2	+
55	22	6. u. r.	2 3/4	—
56	42	5. o. l.	3 1/4	+
57	33	6. u. r.	3 1/2	+
58	35	8. o. r.	3	+—
59	11	6. u. l.	2	+
60	10	6. u. l.	2	+
61	18	7. o. l.	3	+
62	40	6. u. l.	2 1/2	+
63	14	6. u. r.	4	+
64	10	6. u. l.	3 1/4	+
65	9	6. u. r.	2 1/4	+—
66	19	6. o. l.	2 1/4	+
67	7	6. u. r.	1 1/4	+—
68	21	8. u. r.	1 3/4	+—
69	49	5. o. l.	3	+
70	13	6. u. r.	2	+
71	10	6. u. l.	2 1/2	+—
72	10	6. o. l.	2	+
73	23	6. o. l.	3	+
74	25	7. u. l.	2 3/4	+
75	30	6. o. l.	2 1/2	+

Nr.	Alter am Tage der Röntgenkontrolle	Zahn	Mumifikations-dauer nach Jahren	Röntgen-befund
76	12	6. u. l.	2	+
77	29	6. u. l.	2 1/4	+
78	18	6. u. r.	2 1/4	—
79a	18	6. u. l.	3 1/4	+
79b	18	7. u. l.	2 1/2	+—
80	10	6. u. r.	2	+
81	31	6. o. r.	2 1/4	—
82	34	6. u. l.	2 3/4	+
83	32	6. o. l.	3 1/4	+
84	15	6. o. r.	2 3/4	+
85	13	6. u. l.	2 1/4	+
86	23	6. o. l.	4	+
87	12	6. o. r.	2 3/4	+
88	19	6. o. l.	2 1/2	+
89	17	6. u. r.	3 3/4	—
90	7	6. o. r.	2 1/2	+—
91	8	6. o. l.	2	+
92	17	6. o. l.	3 1/4	+

Die Röntgenkontrolle wurde vorgenommen bei

einer Mumifikationsdauer nach Jahren	bei Zähnen	davon waren: +	+—	—
1 1/4	1	—	1	—
1 1/2	4	3	1	—
1 3/4	3	1	1	1
2	15	14	1	—
2 1/4	10	6	2	2
2 1/2	10	6	3	1
2 3/4	13	10	1	2
3	14	11	1	2
3 1/4	10	10	—	—
3 1/2	6	6	—	—
3 3/4	5	4	—	1
4	6	6	—	—
4 1/2	2	2	—	—
5	1	—	—	1
	Sa. 100	79	11	10

Kasuistik.

Beschreibung der fraglichen Fälle:

Fall 1. (Nr. 14)

Röntgenbefund: Pulpenkavum bis zum Beginn der Kanäle abgefüllt. Kalottenartige Verschattungen an beiden Wurzelspitzen. Es ist anzunehmen, daß es sich um nicht ausgebildete Wurzelspitzen handelt, da die Wurzeln mit 7½ Jahren noch nicht verkalkt sind; dem entsprechend weite Kanäle. An der mesialen Wurzel Periodentalraum verbreitert.

Fall 2. (Nr. 24)

Röntgenbefund: Pulpenkavum normal gefüllt. Periapicale Wurzelhaut leicht verdickt, sonst keine Veränderungen.

Fall 3. (Nr. 44)

Röntgenbefund: Pulpenkavum unvollständig gefüllt; das Bild zeigt wieder die üblichen Umschreibungen bei nicht vollständig ausgebildeten Wurzelspitzen. Ganz schwache kleine Verschattungen am Apex. Die Wurzeln des zweiten Molaren sind mit 13 Jahren noch nicht verkalkt.

Fall 4. (Nr. 46)

Röntgenbefund: Pulpenkavum mangelhaft gefüllt. Periodontalraum apikalwärts etwas verbreitert. Sonst keine Veränderungen. Es handelt sich anscheinend um späte Verkalkung.

Fall 5. (Nr. 58)

Röntgenbefund: Pulpenkavum schlecht gefüllt. Wurzelteil schlecht erkennbar, daher zu den fraglichen gerechnet.

Fall 6. (Nr. 65)

Röntgenbefund: Pulpenkavum sehr schlecht gefüllt. Distale Wurzel normal, stärkere Verschattung an der mesialen Wurzel. Es kann sich eben so gut wie um eine nicht ausgebildete Wurzelspitze, um eine Arrosion handeln. Es ist dieser Fall jedoch mit zu den fraglichen zu rechnen, da in diesem Alter das Wachstum der Wurzeln noch nicht abgeschlossen ist.

Fall 7. (Nr. 67)

Röntgenbefund: Pulpenkavum gut abgefüllt. Periodontium normal, leichte Umschreibungen an den Wurzelspitzen als unvollständige Verkalkung anzusprechen.

Fall 8. (Nr. 68)

Röntgenbefund: Pulpenkavum gut gefüllt. Aufnahme nicht ganz scharf. Leichte Verdickung der Wurzelhaut erkennbar, deswegen fraglich.

Fall 9. (Nr. 71)

Röntgenbefund: Pulpenkavum vollständig gefüllt. Periodontalraum an beiden Wurzeln verbreitert. Apex nicht ganz zu sehen.

Fall 10. (Nr. 79 b)

Röntgenbefund: Pulpenkavum gut gefüllt. Aufnahme wie bei Fall 8 nicht ganz scharf, daher zu den fraglichen Fällen zu rechnen.

Fall 11. (Nr. 90)

Röntgenbefund: Pulpenkavum unvollständig gefüllt. Mesiale Wurzel keine Veränderungen, distale Wurzelspitze noch nicht verkalkt. Sonst wenig erkennbar, da schlechte Projektion.

Beschreibung der negativen Fälle:

Fall 1. (Nr. 12)

Röntgenbefund: Pulpenkavum gut gefüllt. Mesiale Wurzel zeigt starke Verschattung. Sonst klinisch ohne Befund.

Fall 2. (Nr. 17)

Röntgenbefund: Pulpenkavum nicht ganz gefüllt. Kleiner apikaler Herd. Klinisch ohne Befund.

Fall 3. (Nr. 30)

Röntgenbefund: Pulpenkavum normal gefüllt. An mesialer und distaler Wurzelspitze gleich große Verschattungen und Verbreiterung der Periodontalspalte. Kein klinischer Befund.

Fall 4. (Nr. 35)

Röntgenbefund: Pulpenkavum gut gefüllt. An der mesialen Wurzel Granulom sichtbar, Wurzelspitze resorbiert. Die distale Wurzel ist unverändert. Klinisch ohne Befund.

Fall 5. (Nr. 36a)

Röntgenbefund: Pulpenkavum gefüllt, Wurzelspitze leicht umschrieben; kleine Verschattung an der Wurzelspitze. Kein klinischer Befund.

Fall 6. (Nr. 40a)

Röntgenbefund: Pulpenkavum und oberer Teil des Kanals gefüllt. Wurzelspitze nicht scharf begrenzt. Minimale Verbreiterung der Periodontalspalte. Klinisch ohne Befund.

Fall 7. (Nr. 55)

Röntgenbefund: Pulpenkavum ganz gefüllt. An der distalen Wurzelspitze Granulom, mesiale Wurzelspit e stärkere Verschattung und Verbreiterung der mesialen Periodontalspalte. Füllung zeigt einen Defekt, Mißerfolg wahrscheinlich auf Reinfektion zurückzuführen.

Fall 8. (Nr. 78)

Röntgenbefund: Pulpenkavum gut gefüllt. Apikaler Herd an der mesialen Wurzel, leichte Verschattung und Resorption an der distalen Wurzelspitze. Klinisch ohne Befund.

Fall 9. (Nr. 81)

Röntgenbefund: Pulpenkavum gefüllt. Leichte Verschattung an der palatinalen Wurzel; Periodontalspalten der palatinalen und buccomesialen Wurzel mesialwärts stark verbreitert. An der buccodistalen Wurzel keine Veränderungen sichtbar. Röntgenbild verzeichnet.

Fall 10. (Nr. 89)

Röntgenbefund: Pulpenkavum normal gefüllt. An der mesialen Wurzel kleiner Herd, Wurzelspitze resorbiert, distale Wurzel frei. Kein klinischer Befund.

Das Ergebnis der Untersuchungen zeigt also in 79 Fällen einen Erfolg und in 10 Fällen einen Mißerfolg. Bei den fehlenden 11 Prozent handelt es sich um Fälle, die nicht ohne weiteres zu den Erfolgen gezählt werden dürfen. Es sind dieses zum Teil Zähne, deren Wurzelwachstum noch nicht abgeschlossen ist. Die röntgenologischen Resultate genügen daher nicht, um daraus Schlüsse ziehen zu können. Vernachlässigt man diese 11 Fälle, so kommt man immerhin zu dem recht günstigen Ergebnis von 88,9 Prozent Erfolgen und 11,1 Prozent Mißerfolgen.

Diese Zahlen entsprechen ungefähr den von vielen anderen Forschern angegebenen Untersuchungsergebnissen, so z.B. denen von Köpke und O. Müller.

Köpke hatte bei seinen Amputationen 88 Prozent Erfolge und 12 Prozent Mißerfolge. Er zählte die nicht zu entscheidenden Fälle von 11 Prozent mit zu den Erfolgen. Vernachlässigt man bei diesen Zahlen die 11 Prozent der fraglichen Fälle, so kommt er zu dem Ergebnis von 86,5 Prozent Erfolgen. O. Müller gibt sogar 87,5 Prozent als Erfolg bei der Amputation, aber nur 57,5 Prozent Erfolge bei der Exstirpation.

Das überwiegende befriedigende Resultat beweist, daß bei sorgfältiger Ausführung nach der Amputationsmethode Dauererfolge erzielbar sind. Die Ursache, die in den einzelnen Fällen zur Veränderung des periapikalen Gewebes und des Periodontiums führte, muß auf einer Schädigung der Wurzelhaut chemisch traumatischer oder infektiöser Art oder aber auf der Kombination beider Schädigungen beruhen.

Ganz abgesehen von den anatomischen Gründen, die häufig eine Pulpaexstirpation unmöglich machen, oder von den biologischen Gründen, gibt es noch andere für den Praktiker sehr wichtige Gründe, die der Amputationsmethode der Exstirpationsmethode gegenüber den Vorzug geben.

Es sind erstens psychische Gründe, denn durch die Pulpaamputation können den Patienten die mühsamen, umständlichen und häufig schmerzhaften Exstirpationen erspart werden; zweitens sozial-ökonomische Gründe, denn die Pulpaamputation erspart Mühe und Zeit, und ermöglicht damit auch dem unbemittelten Patienten die Wurzelbehandlung.

Unter Berücksichtigung der klinischen und röntgenologischen Ergebnisse muß man zu dem Schluß kommen, daß die Pulpaamputation bei richtiger Indikationsstellung eine durchaus sichere, einwandfreie und verläßliche Methode darstellt.

Am Schlusse meiner Arbeit ist es mir eine angenehme Pflicht, Herrn Prof. Dr. Müller für die Ueberlassung des Themas und für manche wertvolle Anregungen meinen verbindlichsten Dank auszusprechen.



1



2



3

a. b.



4

5



6

7



8



9



10



11



12



13

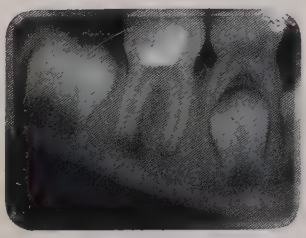

14

15



16



17



18



19

20

21



22

23



24

25



26



27

28

29



30



31



32



33

34

35



36

37



38



39



40



41



42



43



44



45

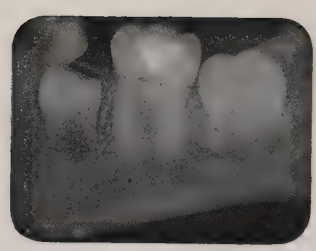

46

47

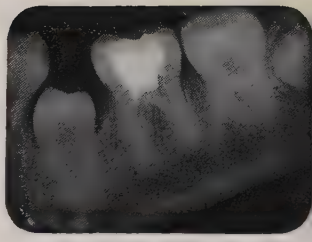

48



49

50



51

52



53

54

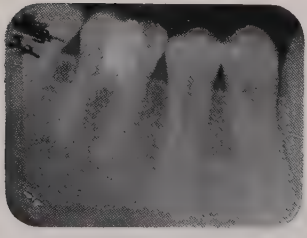

55

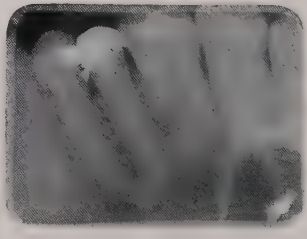

56



57

58

59



60



61



62

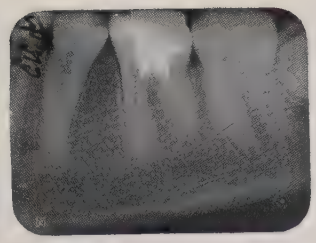

63



64

65



66

67



68



69



70



71

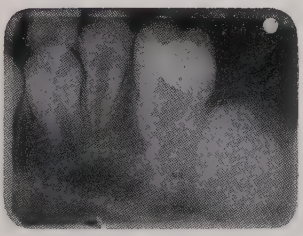

72

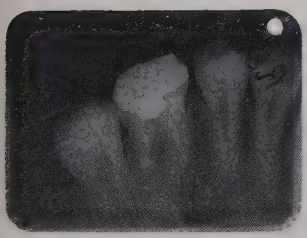

73

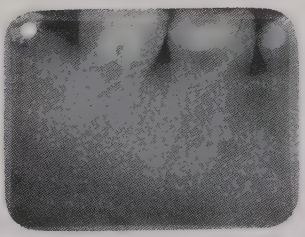

74



75



76

77

78

79
a. b.

80

81



82

83

84



85



86



87

88

89

90

91



92

Literaturverzeichnis

1. W. Balters:
Wie stellen sich unsere Wurzelbehandlungsmaßnahmen im Experiment dar und welche Wege weisen uns die Resultate? Ref. Zahnärztliche Rundschau 1928, Nr. 7, Sp. 265.

2. W. Brühlmann:
Die Wurzelbehandlung im Röntgenbild.
Ref. Tijdschrift voor Tandheelkunde, 1931, Nr. 3, S. 225.

3. J. Djerassi (Sofia):
Die Verästelung des apikalen Wurzelkanals nebst Folgerungen, die sich daraus ergeben. Inaugural-Dissertation 1922.

4. W. Drake:
Ueber den feineren Bau des apikalen Bezirks menschlicher Zähne. D. Z.-Zeit. 1920, Nr. 52.

5. W. Fiebig:
Zur Frage der Pulpenamputation, Zahnärztliche Rundschau 1930, Nr. 16, Sp. 680.

6. G. Fischer:
Der heutige Stand der Wurzelbehandlung mit Rücksicht auf die feinere Anatomie menschlicher Wurzelkanäle, insbesondere am Foramen apicale. Dtsch. Monatsschr. f. Zahnheilkunde 1912, Heft Nr. 2.

7. Handwörterbuch der gesamten Zahnheilkunde. Band 3, 1931. Verlag v. A. Barth u. H. Meußer, Berlin-Leipzig. S. 2332.

8. E. Hellner:
Patho-histologische und röntgenologische Untersuchungen über die Pulpaamputation, Zeitschr. f. Stomatologie 1931, Nr. 8 u. 9, Seiten 742 u. 855.

9. W. Heß im:
Handwörterbuch der gesamten Zahnheilkunde, Band 3, 1931, S. 2284.

10. W. Heß:
Zur Anatomie der Wurzelkanäle des menschlichen Gebisses, mit Berücksichtigung der feineren Verzweigungen im Foramen apicale. Habilitationsschrift, Zürich 1917. Ref. Deutsche Monatsschr. f. Zahnheilk. 1918, Heft 3.

11. F. Köpke:
Röntgenologische Kontrolle der Pulpen-Amputation nach einer Reihe von Jahren. Inaugural-Dissertation 1931.
12. J. Linderer:
Die Zahnheilkunde nach ihrem neuesten Standpunkte. Erlangen 1851.
13. K. Lutz:
Histologische und bakteriologische Untersuchung über die Wirkung der Triopaste bei der Pulpa-Amputation.
Schweizerische Monatsschr. f. Zahnheilk. 1923, Band 33, Nr. 3, S. 118.
14. O. Müller:
Neue Untersuchungen über die Exstirpation der Pulpa und die Wurzelfüllung. Zeitschr. f. Stomatologie 1927, Nr. 10, S. 970.
15. Port-Euler:
Lehrbuch der Zahnheilkunde 1929. Verlag von J. F. Bergmann, München.
16. G. u. P. Preiswerk:
Lehrbuch und Atlas der konservierenden Zahnheilkunde. München 1922, J. F. Lehmanns Verlag.
17. W. Praeger:
Zur Frage der Pulpenamputation und Ueberkappung. Zahnärztliche Rundschau 1930, Nr. 13, Sp. 528.
18. Rebel:
Die Kronenamputation der Pulpa. Bericht über den 8. internationalen zahnärztlichen Kongreß zu Paris, 4. Teil, S. 210, Paris 1931.
19. Roy:
Koronäre Pulpaamputation. Ihre Anwendung und Ausführung. Ref. Deutsch. Zahnärztl. Wochenschr. 1929, Nr. 17, S. 854.
20. Siegmund und Weber:
Pathologische Histologie der Mundhöhle. Verlag von S. Hirzel, Leipzig 1926, S. 277.
21. A. Simons:
Das Problem der Wurzelbehandlung und Wurzelfüllung im Lichte der letzten Jahre. Verlag von Keller u. Co. Luzern 1928, S. 19.
22. A. Schlemmer:
Ueber die Wurzelbehandlung. Zeitschr. f. Stomatologie 1927, Nr. 10 S. 941.

23. O. Walkhoff:
Lehrbuch der konservierenden Zahnheilkunde. 1922. Verlag von H. Meußer, Berlin.

24. A. Werkenthin:
Lehrbuch der Gebißheilkunde. Berlin 1927.

25. P. Wirz:
Histologische Untersuchung über eine modifizierte Amputationsmethode und Pulpektomie nach Davis an Frontzähnen. Ref. Deutsch. zahnärztl. Wochenschrift 1929, Nr. 17, S. 844.

26. A. Witzel:
Compendium der Pathologie und Therapie der Pulpakrankheiten der Zähne. Verlag Risel u. Co., Hagen i. W. 1886, S. 37.

Lebenslauf

Als Sohn des Rentners Gerhard Gelissen wurde ich am 1. 2. 1897 zu Venlo (Holland) geboren. Nach dem Besuch der Volksschule in meiner Vaterstadt absolvierte ich das Realgymnasium zu Rolduc (holl. Limburg) und erhielt Ostern 1916 die Reife. Im Sommer 1917 wurde ich zum Heeresdienst eingezogen und genügte meiner Militärpflicht bis zum 31. 12 1918. Anfang 1919 widmete ich mich an der Universität Utrecht dem Studium der Zahnheilkunde und erwarb 1924 die Approbation als Zahnarzt. Nach einjähriger in Privatpraxen verbrachter Assistententätigkeit bin ich seit Dezember 1925 in eigener Praxis tätig. Um den deutschen Doktorgrad in der Zahnheilkunde zu erlangen, war ich im W. S. 1931-32 und im S. S. 1932 an der Universität Münster immatrikuliert.